

Der „wahre“ Lapidus

Ein Plädoyer für das Original



Quelle

- Straus WL Jr. Growth of the human foot and its evolutionary significance, Contrib Embryol 1927/19/95
- Lapidus PW (1934) Operative correction of the metatarsus varus primus in hallux valgus. Surg Gynecol Obstet 58:183-191
- Lapidus PW (1956) A quarter of a century of experience with the operative correction of the metatarsus varus primus in hallux valgus 50th anniversary Bulletin for the Hospital of joint diseases. Vol XVII No.2



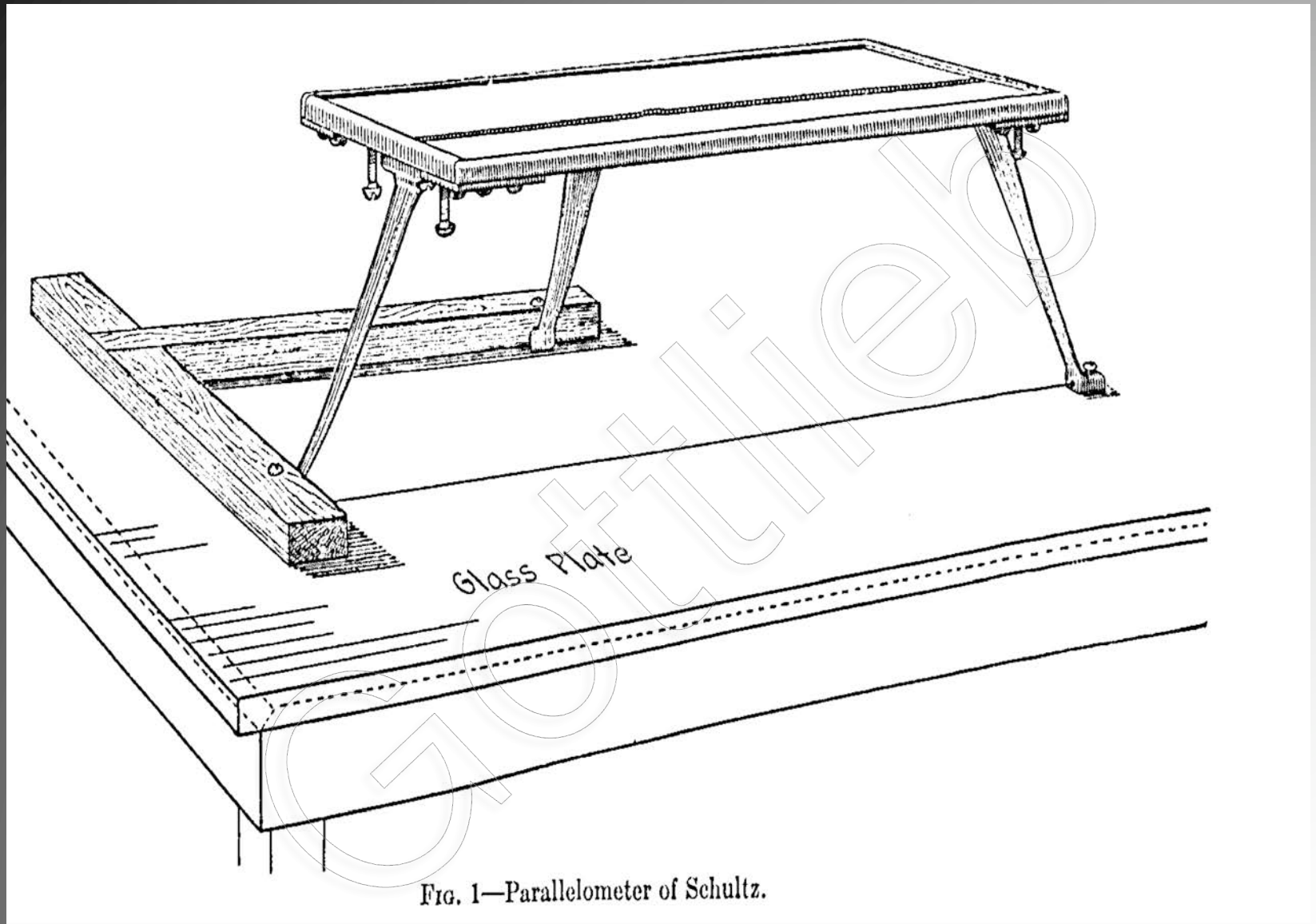
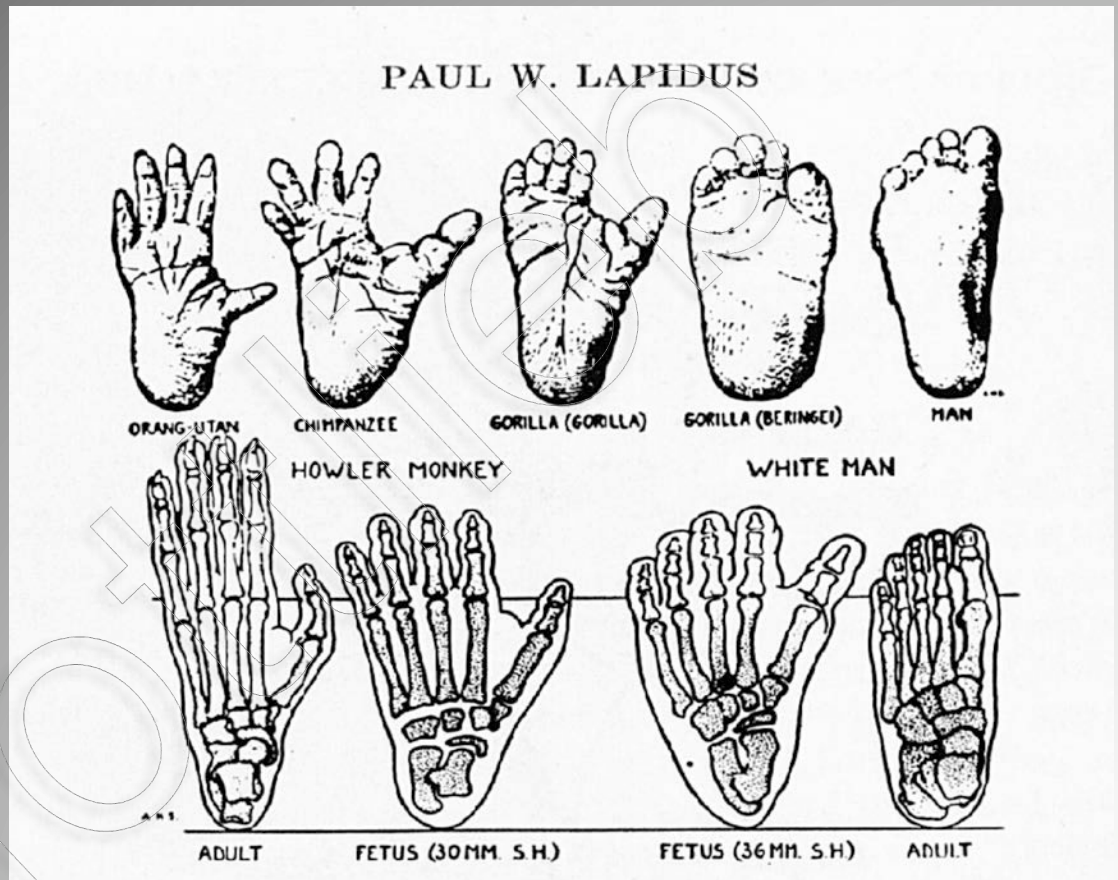
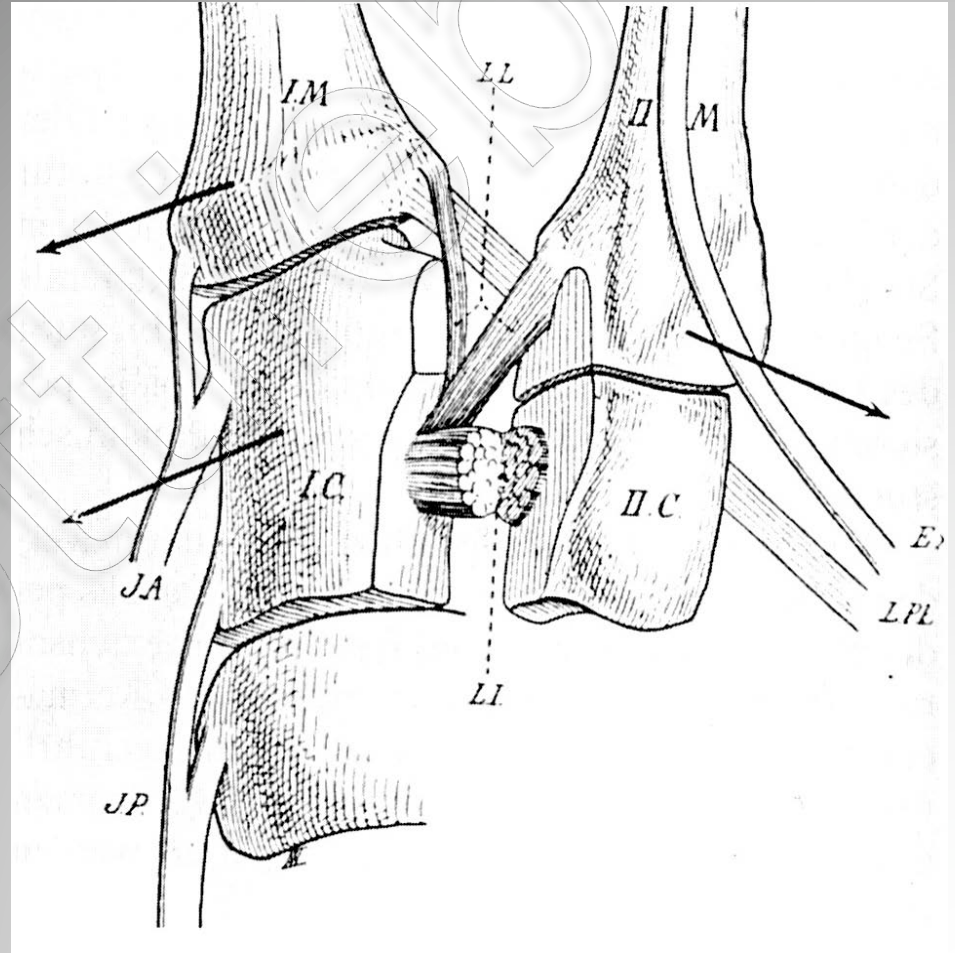
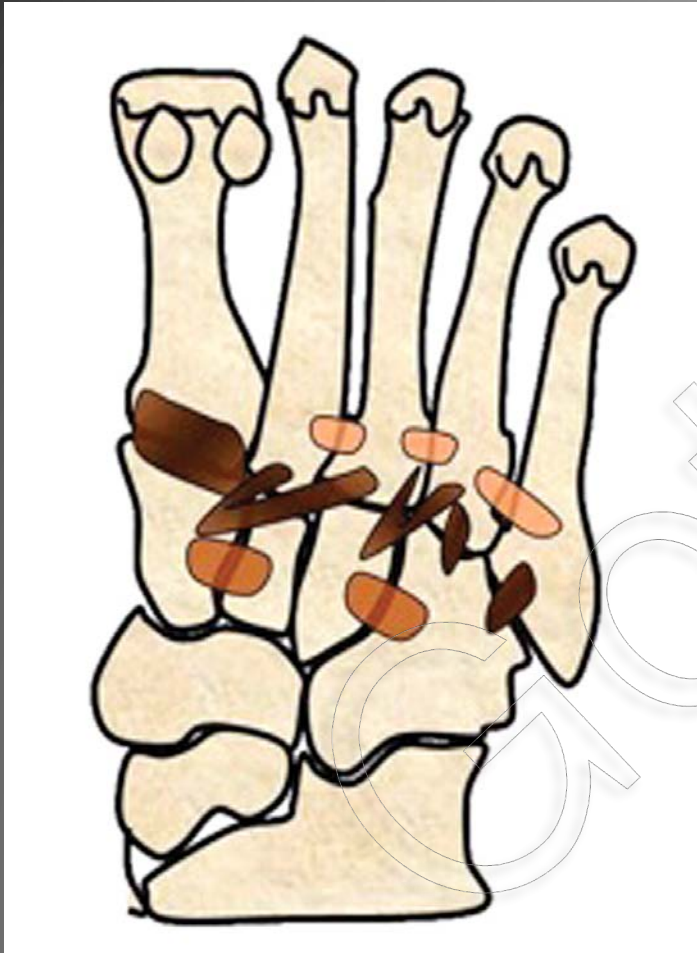

FIG. 1—Parallelometer of Schultz.

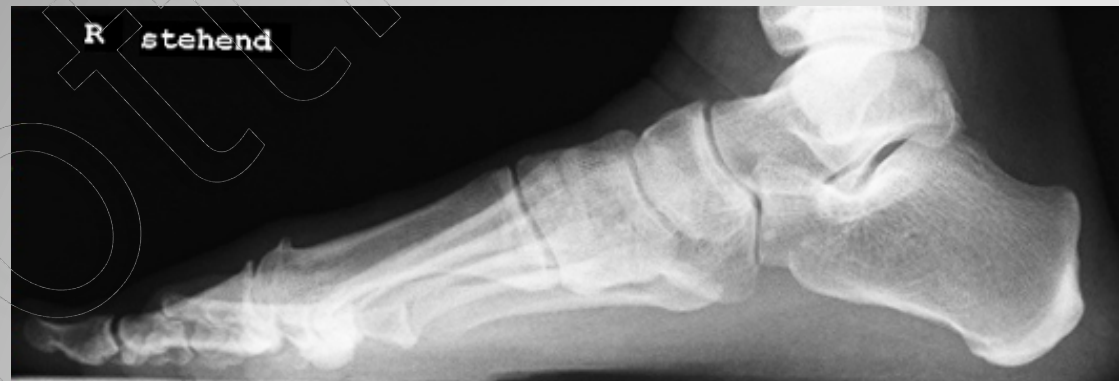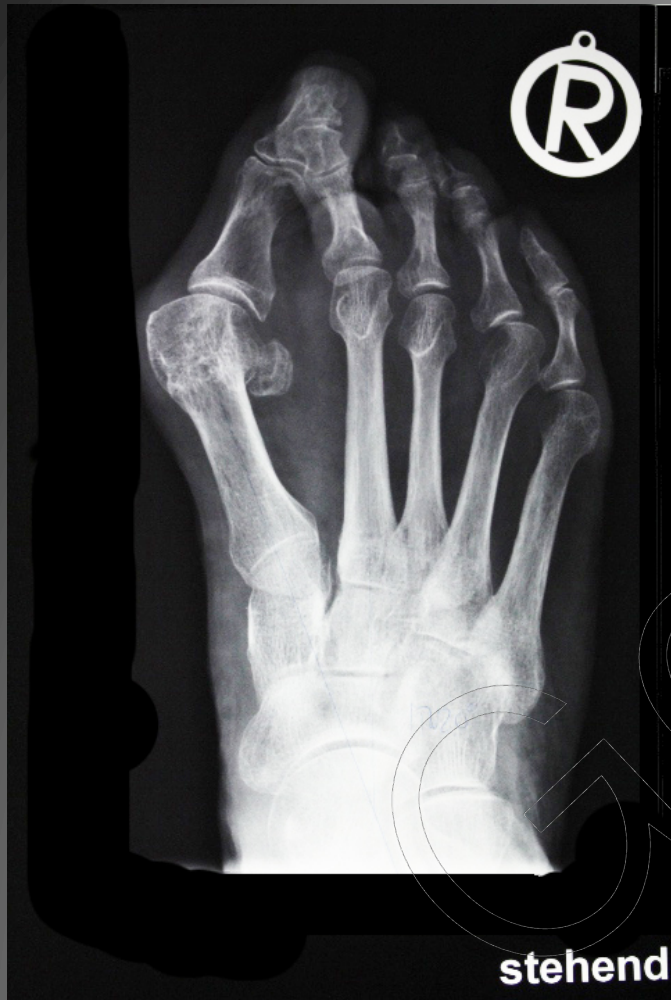- Vor ca 2-3 Mio Jahren aufrechter Gang
- Fuß wechselte von Greif- auf Statische Funktion
- Rückbildung der Oponenz-Stellung des Hallux



Keine Bandverbindung zwischen MT I und II !

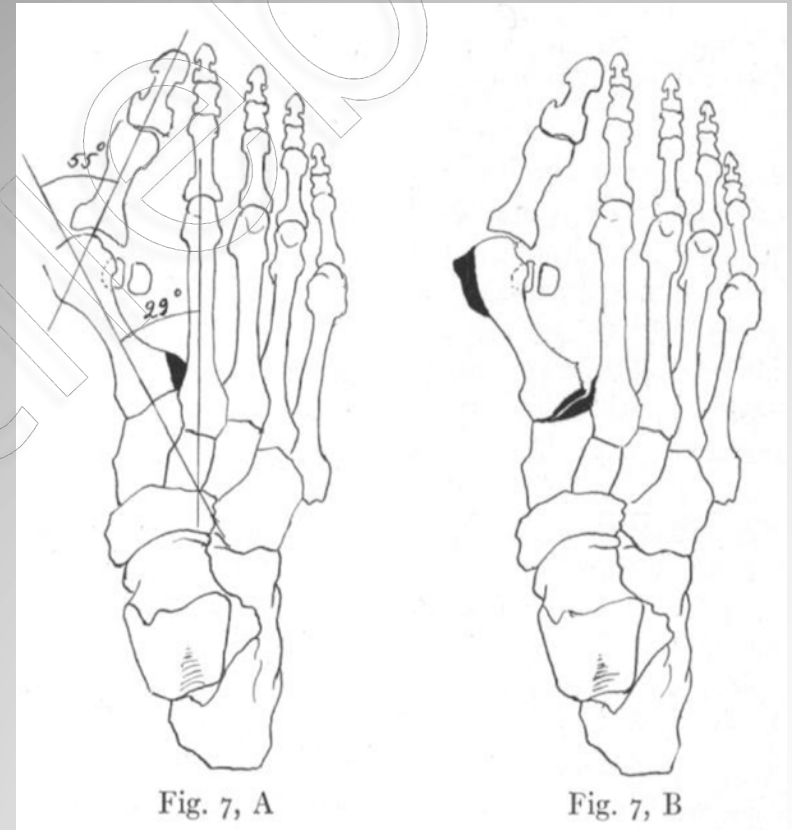


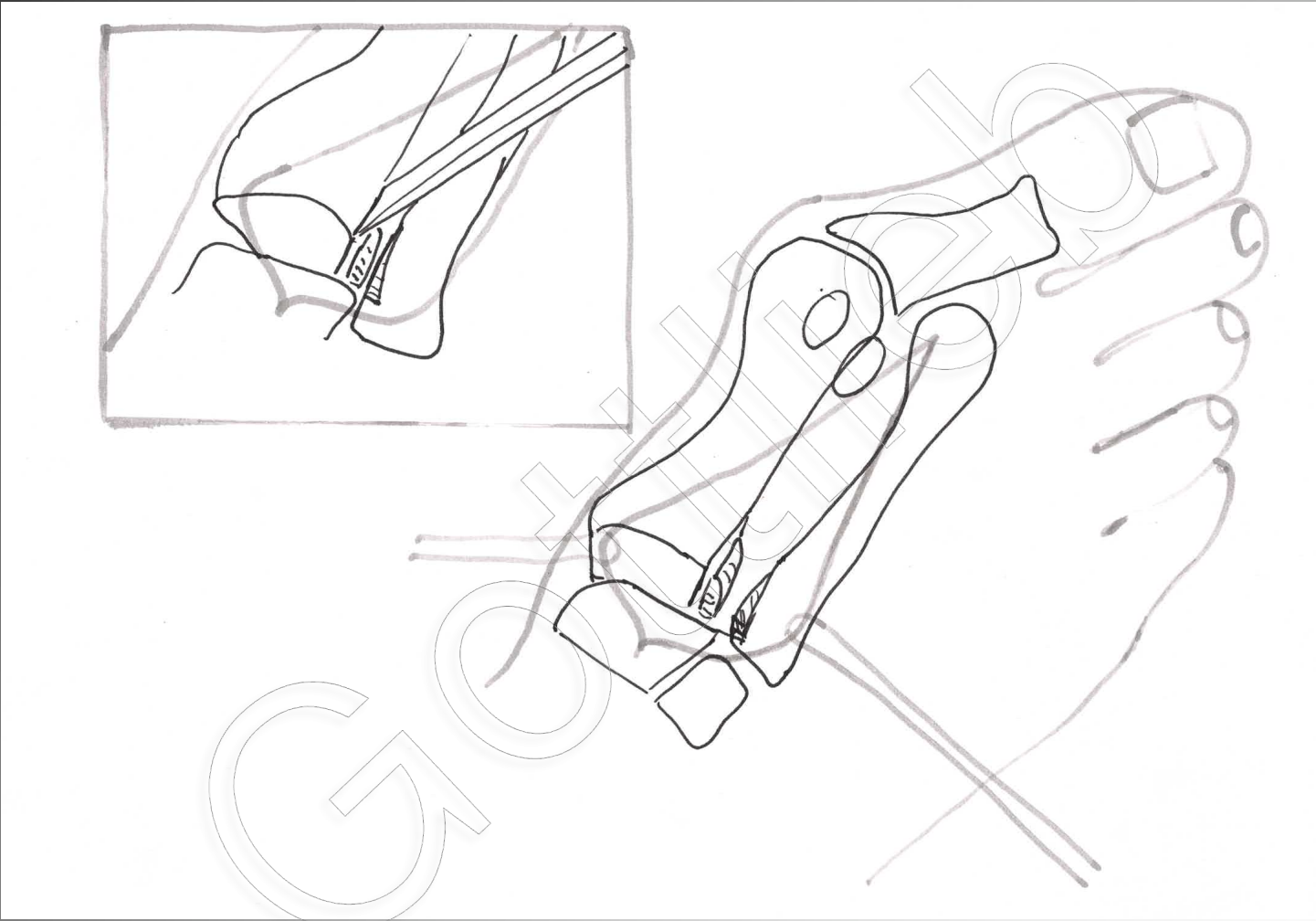
horizontale und sagittale Instabilität!

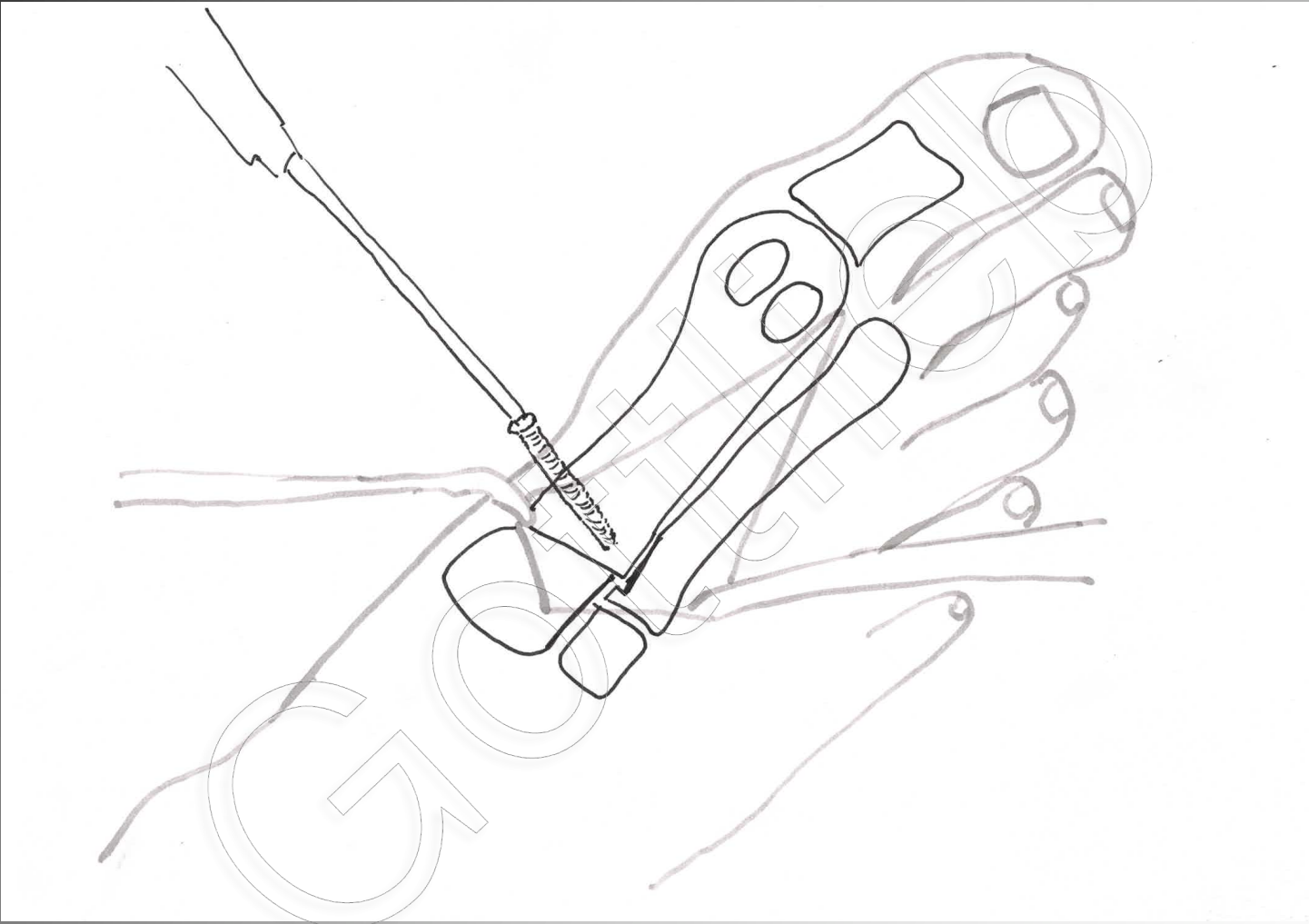


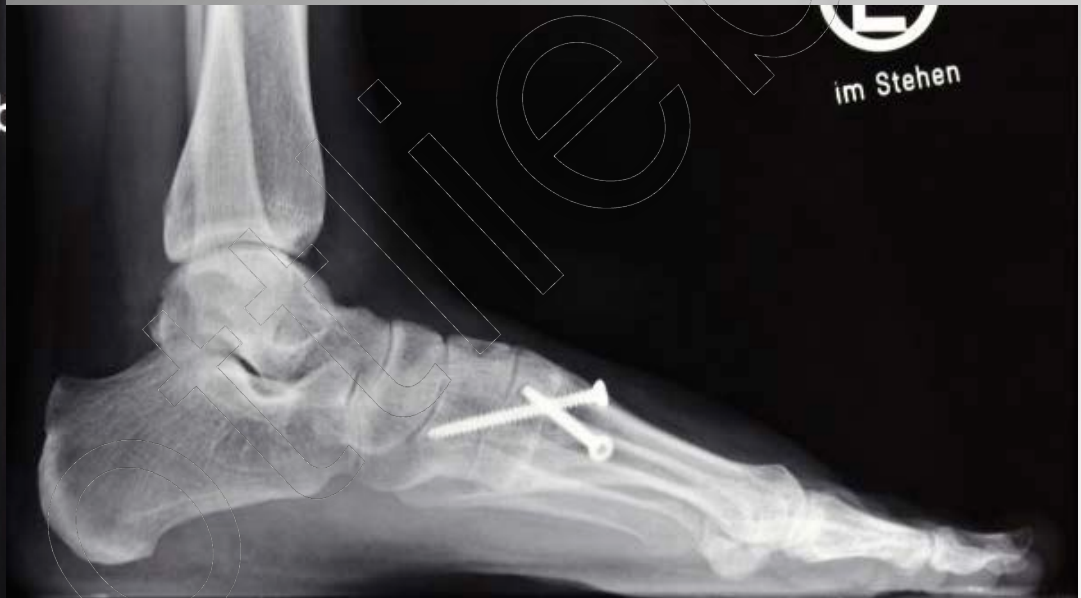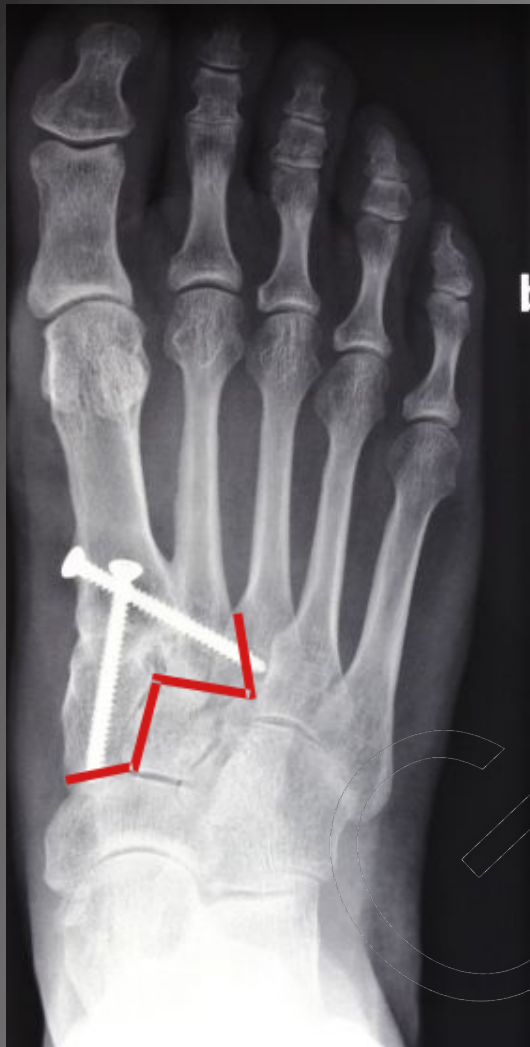Therapie

- Winkelkorrektur am Apex !
- Laterale MT I Kondyle verhindert deren Adduktion
- Fusion MT I, cuneiforme I und MT II





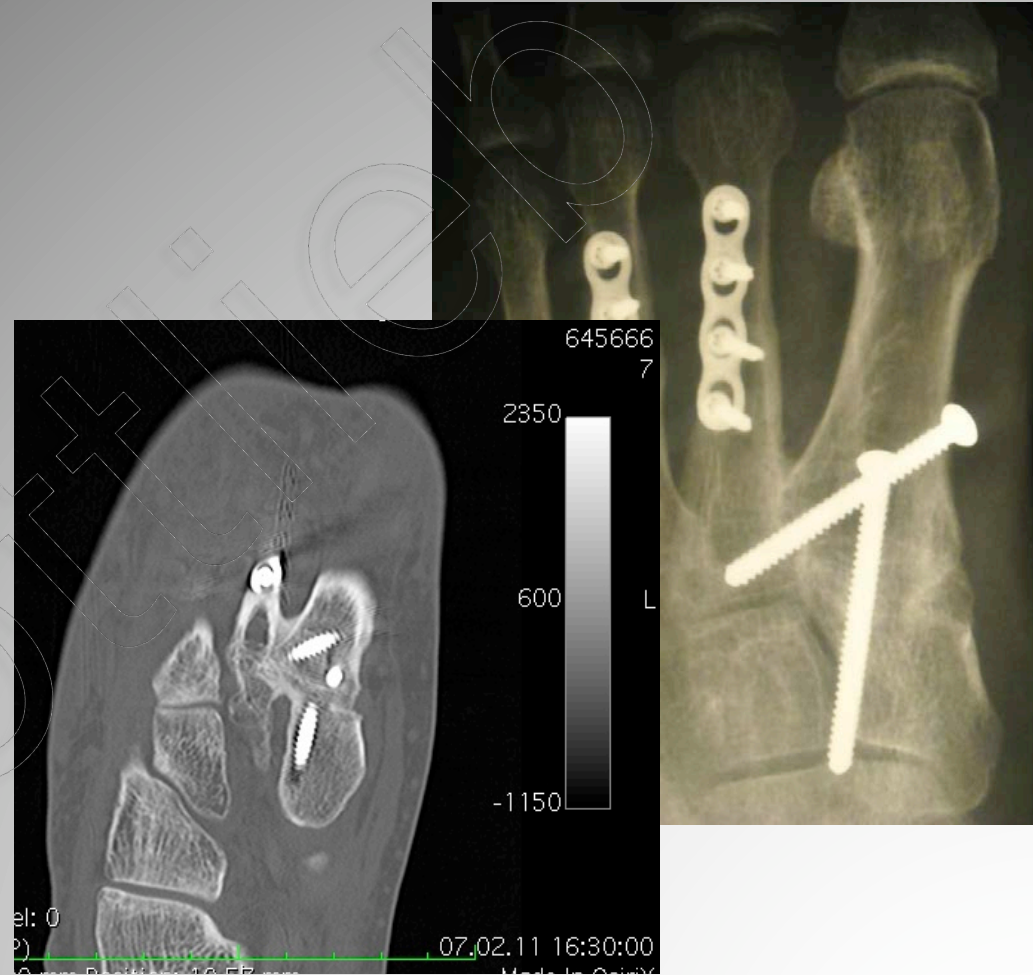




Lapidus vs. TMT I Arthrodesese

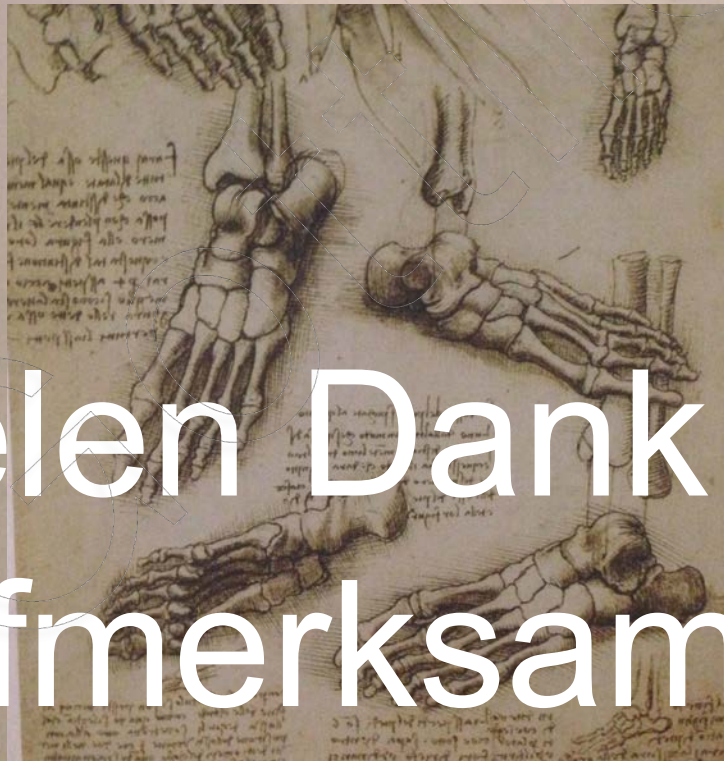Lapidus

- korrigiert sagitale wie horizontale Instabilität
- Rezidivrisiko 0%
- beeinträchtigt nicht den DMAA



Einfachheit ist die höchste
Stufe der Vollendung.

Leonardo da Vinci



Vielen Dank für die
Aufmerksamkeit !!